Ein neuer Fall

von

Hemiatrophia facialis progressiva

nebst

einer Revisitation eines alten Romberg'schen Falles

und einer Zusammenstellung der bis jetzt publicirten Fälle.

Inaugural-Dissertation

zur Erlangung der Doctorwürde

in der

Medicin, Chirurgie und Geburtshülfe

der medicinischen Facultät zu München

unter dem Präsidium

des

Herrn Prof. Dr. H. v. Ziemssen

vorgelegt

von

Hermann Wette,
approb. Arzt aus Herbern (Westfalen).

München 1880.

Ein neuer Fall

von

Hemiatrophia facialis progressiva

nebst

einer Revisitation eines alten Romberg'schen Falles

und einer Zusammenstellung der bis jetzt publicirten Fälle.

Inaugural-Dissertation

zur Erlangung der Doctorwürde

in der

Medicin, Chirurgie und Geburtshülfe,

der medicinischen Facultät zu München

unter dem Präsidium

des

Herrn Prof. Dr. H. v. Ziemssen

vorgelegt

von

Hermann Wette,

approb. Arzt aus Herbern (Westfalen).

München 1880.

Meinen theuren Eltern

in herzlichster Dankbarkeit

gewidmet.

Nachstehenden typischen Fall von totaler halbseitiger Gesichtsatrophie nebst Photographie (Taf. VI) verdanke ich der Güte des Herrn v. Ziemssen, der ihn vor einigen Jahren zu beobachten Gelegenheit hatte.

Ferdinande Guttmann aus Pappenheim, 12 Jahre alt, stammt aus gesunder Familie. Sie ist von kleiner, zarter Figur mit blasser Hautfarbe, blonden Haaren und in ihrer Gesammtentwicklung dem Alter von 12 Jahren entsprechend. Vor $4^1/_2$ Jahr überstand Patientin Lungenentzündung und Masern. Zu ebenderselben Zeit machte sich eine Abmagerung und Verkleinerung der rechten Gesichtshälfte bemerkbar. Zugleich traten öfters beim Kauen spontan Zuckungen in den Schläfen- und Backen-Muskeln derselben Gesichtsseite auf. Die Krankheit scheint gegen das 10. Jahr ihren Stillstand erreicht zu haben.

Die Atrophie ist sehr auffällig. Sieht man sich das Gesicht der Patientin von vorne an, so fällt die hochgradige Magerkeit der ganzen rechten Gesichtshälfte, wie auch das Eingesunkensein der rechten Schläfen- und Wangen-Gegend auf. Nicht minder deutlich fällt in die Augen, dass die rechte Gesichtshälfte wesentlich kleiner als die linke und nach rechts verzogen ist. Von rechts betrachtet, sollte man meinen das Gesicht einer alten Frau vor sich zu haben, während von der linken Seite sich das jugendliche Antlitz eines zwölfjährigen Mädchens dem Blicke darbietet. Vgl. die Abbildungen auf Taf. VI.

Die Atrophie betrifft die sämmtlichen Theile der rechten Gesichtshälfte und beginnt genau in der Mittellinie. Die dünne, trockene Haut liegt überall dem Knochen unmittelbar, doch verschiebbar auf. In Farbe zeigt die Haut dieselbe Blässe wie die der gesunden Seite. Der Paniculus adiposus ist überall geschwunden. Die Wange ist in der Gegend des Buccinator furchenartig vertieft. Ebenso ist die Schläfengegend tief eingesunken. Auf der Stirn ragt rechterseits der Tuber frontal. stark hervor und zeigt in seiner Umgebung seichte Vertiefungen der Haut. Sämmtliche Gesichtsknochen, besonders der Oberkiefer und das Jochbein, wie auch das Stirnbein, sind von der Atrophie betroffen und erheblich kleiner,

als die der linken Seite. Der halbe Kopfumfang beträgt rechts 24 cm., links dagegen 26 cm. An den Muskeln ist mit Ausnahme der Verschmächtigung der rechten Hälfte der Ober- und Unter-Lippe und der bisweilen auftretenden Zuckungen der Schläfen- und Wangenmuskeln, die besonders auffällig beim Faradisiren erscheinen, keine Anomalie zu erkennen. Das rechte Auge liegt tief in der des Fettes beraubten Orbita. Die r. Lidspalte ist etwas kleiner als die linke. Am Auge selbst, sowie an den Lidern und Cilien und Augenbrauen ist keine Verschiedenheit von denen der linken Seite nachzuweisen. Die Nase ist etwas nach rechts hinübergebogen. Ihr rechter Flügel ist verkleinert und steht höher, als links, wodurch das rechte Nasenloch grösser und das Septum in grösserer Ausdehnung sichtbar ist. Die Mundspalte ist nach rechts oben und aussen verzogen. Die rechte Hälfte der Ober- und Unter-Lippe ist schmäler und dünner, als links, und es bleibt bei geschlossenem Munde zwischen ihnen eine offene Spalte. Zunge und Zähne sind normal. Der harte Gaumen ist an seiner rechten Hälfte etwas gewölbter und ca. 5 mm. schmäler als links. Die Alveolarfortsätze am rechten Ober- und Unterkiefer sind mehr nach der Mittellinie gerückt. Die rechte Ohrmuschel ist 3 mm. länger, jedoch 2 mm. schmäler als die linke und im Ganzen dünner. Haare sind beiderseits gleich gut entwickelt und von derselben blonden Farbe.

Die elektrische Reaktion ist rechterseits wegen der dünneren Haut und des fehlenden Fettpolsters etwas erhöht.

Die Sinnesfunktionen sind nicht beeinträchtigt.

Die Secretionen der Thränen-, Speichel- und Schweissdrüsen scheinen beiderseits gleich und normal zu sein.

In der Temperatur und den fühlbaren Pulsationen der Gefässe ist rechts kein Unterschied gegen links wahrzunehmen.

Der übrige Körper zeigt vollständige Symmetrie.

Hiermit wäre nun die Literatur jener seltsamen Gesichtsanomalie um einen neuen und recht typischen Fall bereichert, der mit vielen früher bekannt gewordenen neben vielem Anderen auch das gemeinsam hat, dass er uns zur Erklärung der Pathogenese der halbseitigen Gesichtsatrophie garnichts bietet. Dass das Mädchen im Beginn ihrer Krankheit auch noch Masern und Lungenentzündung zu überstehen hatte, ist nicht wegzuläugnen; aber wahrscheinlich sind doch wohl diese an der Verunstaltung ihres Gesichtchens unschuldig.

Ob und inwiefern Veränderungen im Sympathicus oder in den von demselben an den N. trigeminus und facialis abgegebenen sympathischen Fasern eine halbseitige Gesichtsatrophie zu Stande bringen können, muss dahin gestellt bleiben und verweise ich in dieser Beziehung auf die Arbeiten von Biffi, Cl. Bernard, Seeligmüller, Samuel u. a. In dem geschilderten Falle ist wenigstens kein äusserer Grund vorhanden, um dem Sympathicus mit Recht die Schuld an der Atrophie beimessen zu können. Allerdings weisen einige in letzter Zeit publicirten Fälle — von Brunner,

Seeligmüller, Friedenthal, Anjel — darauf hin, dass die durch ein Trauma bedingte Sympathicus-Affection, sei es Lähmung oder entzündliche Reizung, für die gleichzeitig und gleichseitig bestehende halbseitige Gesichtsatrophie möglicher Weise der Grund sein kann, wenigstens für diese Fälle. Aber in den übrigen 90 % aller bisher bekannt gewordenen Fälle fehlen die sämmtlichen übrigen Symptome (Erweiterung der Pupille, Erweiterung der Lidspalte, Exophthalmus, Mangel an Thränen-, Schleim- und Schweiss-Secretion, Temperaturerniedrigung bei Lähmung und die entgegengesetzten Symptome bei Reizung des Halssympaticus), welche theils in der Klinik theils durch Experiment bisher bei Sympathicus-Affectionen beobachtet wurden. Es wäre somit die Gesichtsatrophie das einzige Symptom derselben. Mag in einigen Fällen die partielle oder totale Gesichtsatrophie mit ein Symptom des gleichzeitig bestehenden Sympathicusleidens sein, für $^9/_{10}$ aller Fälle haben wir bis jetzt kein Recht dem Sympathicus die Schuld ihres Daseins in die Schuhe zu schieben.

Trotzdem ist es höchst wünschenswerth, dass in Zukunft bei Untersuchung jedes mit Hemiatrophia facialis Behafteten möglichst genau der Sympathicus in specie sein Gangl. cervical. suprem. untersucht werde.

Vor der Hand sind wir mit der Erklärung unserer Krankheit noch nicht viel weiter gekommen, als zu Parry's und Rombergs Zeiten und müssen uns noch mit den gegebenen Thatsachen begnügen. Zu diesen gehört auch, dass die Hemiatrophia facialis zu den unheilbaren Krankheiten zu zählen ist. Dafür ist der Herr Otto Schwan ein lebendiger Beweis, der seine atrophische linke Gesichtshälfte nun seit 33 Jahren mit sich herumträgt und seit einigen Jahren Geschäfte damit macht. Ich hatte vor einigen Wochen Gelegenheit, ihm hier im klinischen Institut bei Herrn v. Ziemssen zu sehen und mit demselben gemeinschaftlich zu untersuchen. Er ist in der Tabelle, die ich über die bis jetzt publicirten Fälle von Hemiatrophia facialis, soweit ich sie aus der mir zugänglichen Literatur herauszuziehen vermochte, unter Nro. 6 angeführt und wurde zuerst mit $9^1/_2$ Jahren von Romberg in seiner Klinik vorgestellt und v. Hueter in seiner Inaugural-Dissertation „Singularis cujusdam atrophiae casus nonnulli. Marburg 1848", beschrieben.

Revisitation des **Romberg**'schen Falles Otto Schwan.

Ich will, da die beigefügten Abbildungen (vergl. Taf. VII.) und unten folgenden Maasse nebst Cyrtometercurve wohl mehr als Worte sagen, nur

die durch Abbildung und Maasse nicht zu veranschaulichenden Veränderungen angeben, welche das in der Tabelle gegebene Bild zu vervollständigen im Stande sind.

Eine tiefe, fast daumenbreite narbenartige Einsenkung von dunkelbrauner Pigmentirung, worunter der Knochen rinnenartig ausgehöhlt ist, zieht von der Glabella bis zur Sutura coronaria in der ursprünglichen Medianlinie, welche jetzt durch das Zurückgebliebensein der linken Gesichtshälfte etwas nach links verrückt scheint. Als Fortsetzung beginnt unterhalb der Nase eine ähnliche Vertiefung der Haut ohne abnorme Pigmentirung, die sich über Ober- und Unter-Lippe erstreckt, um circa 2 Cm. links von der Medianlinie am Kinn zu enden. Es ist dadurch die gesunde Gesichtshälfte scharf von der kranken geschieden. Analoge schmälere Furchen finden sich am linken Mundwinkel, auf der Wange unterhalb des Jochbeins und auf der Stirn oberhalb des foram. supraorbital. sinist. Das linke Auge liegt sehr tief in der Orbita. Die Conjunctiva ist stark injicirt. Pupille erweitert, mit sehr träger Reaktion. Die linksseitigen Lider, im Ganzen dünner wie rechterseits entbehren an ihrer inneren Hälfte der Cilien. Der Augenspiegel zeigt links stark injicirte Gefässe, auf der Macula einen ovalen Pigmentfleck mit weissem Hof und die Pupille mit verwaschenen Grenzen, rechts normalen Augenhintergrund. Sehweite und Sehschärfe links herabgesetzt. Das linke Ohr ist 4 Mm. kürzer als das rechte und dünner. Am Oberkiefer fehlen mit Ausnahme des 2. Schneide- und Backzahns alle Zähne, am Unterkiefer ist nur noch der Eckzahn vorhanden. An der linken Hälfte fehlen in beiden Kiefern ebenfalls einige Zähne. Barthaare fehlen links gänzlich, während rechts sehr üppiger Bartwuchs. An der Schläfe links eine kahle Stelle. Im übrigen die Haare linkerseits spärlicher als rechts und mit einigen weissen untermischt, die rechts nicht zu finden sind. Mit Ausnahme, dass die Sensibilität und Reaktion auf elektrische Reize links auf Zunge und Gesichtshälfte erhöht ist, lässt sich keine weitere Anomalie weder am Gesicht noch übrigen Körper nachweisen.

Masse am Hirn- und Schädel.

Gesammt-Umfang des Schädels	52 Cm.
Rechter Halb-Umfang	27,0 „
Linker Halb-Umfang	25,0 „
D. fronto-occipitalis	17,0 „
D. bitemporalis	14,0 „
D. biparietalis	14,6 „

Der auf p. 604 stehende mittelst des Cystometers aufgenommene Ideal-Durchschnitt des Schädels ist in der Zeichnung auf den 4. Theil der natürlichen Grösse reducirt.

Porus acusticus — Glabella.
rechts 11,0 Cm.
links 10,0 „
Porus acusticus — Spina mental ext.
rechts 11,5 Cm.
links 10,0 „
Spina nasal. ant. — Angulus mandibul.
rechts 9,5 Cm.
links 7,0 „
Margo infraorbit. — Spina mental. ext.
rechts 8,7 Cm.
links 7,8

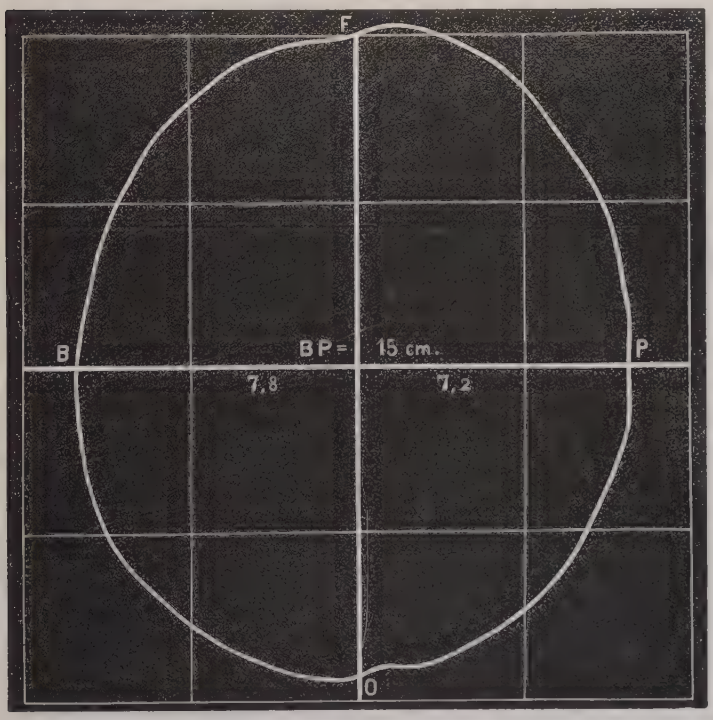

Im Allgemeinen darf man wohl annehmen, dass das Bild durch die vollständige Ausbildung der rechten gesunden Gesichtshälfte ein noch typischeres geworden ist, als es zur Zeit der ersten Beobachtung in der Romberg'schen Klinik war, wo der Kranke erst $9^1/_2$ Jahre zählte. Speciellere Veränderungen hat das Bild in sofern erlitten, als an der atrophirten Seite das Barthaar fehlt, einige Kopfhaare weiss geworden, die

meisten Zähne in den linken Kieferhälften fehlen, das linke Ohr hinter dem rechten zurückgeblieben ist und am Auge sich Veränderungen zeigen, die mit grosser Wahrscheinlichkeit auf einen Reizungszustand des Sympathicus hindeuten.

Im Uebrigen fühlt sich Patient wohl und hat seine Krankheit während 33 Jahren ohne jedwede Beschwerde getragen, ein Zeichen, dass die Hemiatrophia facialis weniger ein gefährliches als unschönes Leiden ist.

Zum Schluss möchte ich mir nun noch erlauben, auf Grund der angehängten Tabelle ein kurzes Resumé zu geben, dass vielleicht zur Aufstellung eines genauer präcisirten Bildes der halbseitigen Gesichtsatrophie dienen dürfte.

Da ergiebt sich zunächst, dass die Hemiatrophia facialis ziemlich scharf umrandete auf anatomischer Basis ruhende Krankheitsbilder darbietet, vom kleinsten, in dem nur ein Theil der Haut und des Unterhautzellgewebes betroffen ist, bis zum grössten, in dem eine ganze Gesichtshälfte mit allen Theilen atrophisch geworden ist. — Geben wir der Gruppe der Fälle, in denen eine ganze Gesichtshälfte erkrankt ist, die Bezeichnung „Totale halbseitige Gesichtsatrophie", so lässt sich diese in 2 Unterabtheilungen theilen, je nachdem die Knochen mit an der Atrophie der Weichtheile Theil nehmen oder nicht. Die zweite grosse Gruppe würden die Fälle von „partieller halbseitiger Gesichtsatrophie" bilden, wiederum mit 2 Unterabtheilungen, je nachdem Knochen und Weichtheile zum Theil atrophirt sind, oder die Atrophie sich nur an circumscripten Stellen der Haut und des Unterhautzellgewebes geltend gemacht und umschriebene Abmagerungen hervorgebracht hat.

Also:

A. Totale halbseitige Gesichtsatrophie.

I. Totale halbseitige Gesichtsatrophie aller Theile (A. I.).
II. Totale halbseitige Gesichtsatrophie der Weichtheile (A. II.).

B. Partielle halbseitige Gesichtsatrophie.

I. Partielle halbs. Gesichtsatrophie (Knochen und Weichtheile (B. I.).
II. Partielle halbs. Gesichtsatrophie (Haut und Unterhautzellgewebe (B. II.).

A I. Totale halbseitige Gesichtsatrophie aller Theile (24 Fälle).

[Es sind betroffen Haut, Paniculus adiposus, Muskeln (bes. Orbicularis oris, Masseter und Temporalis) Knochen des Gesichts inclusive Stirnbein, Knorpeln der Nase, Lider und des Ohres, Gebilde der Mundhöhle und Haare. Enophtalmus].

Hierher gehören folgende 24 Fälle:

Nro. 2. (excl. Knorpel und Gebilde der Mundhöhle.) 3. 5. (excl. Knorpel.) 6. 7. (excl. Stirnbein.) 9. 12. (excl. Muskeln.) 13. (excl. Knorpel und Gebilde der Mundhöhle.) 17. (excl. Stirnbein, Knorpeln, Muskeln, Haare und Gebilde der Mundhöhle.) 21., 23. (excl. Enophtalmus.) 24. 25. 27. (incl. Zähne.) 28. 30. (nur Knochen betr.) 33. 35. 37. (excl. Gebilde der Mnndhöhle.) 38. 39. 41. 42. 43. (excl. Gebilde der Mundhöhle und Haare.)

A. II. Totale halbseitige Gesichtsatrophie der Weichtheile (8 Fälle).

[Es sind betroffen Haut, Fett, Muskeln und Haare].

Hieher gehören folgende 7 Fälle:

Nro. 1. (incl. Zungenhälfte.) 10. (excl. Muskeln.) 18. 20. (excl. Haare.) 26. 34. 36. (excl. Muskeln.) 40. (excl. Muskeln.)

B I. Partielle halbs. Gesichtsatrophie (Knochen u. Weichtheile) (4 Fälle).

[Es sind betroffen einzelne Knochen, die darüber liegende Haut Paniculus adiposus, Haare.]

Hieher gehören folgende 4 Fälle:

Nro. 11. 14. (incl. Knorpel der Nase, Lider und Muskeln.) 29, (incl. Nasenknorpel) 32.

B II. Partielle halbs. Gesichtsatrophie (Haut u. Unterhautzellgewebe) (7 Fälle).

Hieher gehören folgende 7 Fälle:

Nro. 4. 8. (incl. Haare.) 15. (incl. Nasenknorpel.) 16. 19. 22. 26.

Von den 43 Fällen waren 24 weiblichen, 17 männlichen Geschlechts; bei 2 ist kein Geschlecht angegeben.

Sodann fällt uns bei Durchsicht der Tabelle auf, dass vorwiegend die linke Gesichtshälfte die betroffene ist. Unter 43 Fällen war 27 mal

Statistische Tabelle über

Nro.	Name des Referenten. Angabe der Literatur.	Personalien des Patienten.	Frühere Krankheiten und Angabe vorhandener Aetiologie der jetzigen.	Beginn der Atrophie. Stillstand.
1. A. II.	Parry. 1825. Parry: Collections from the unpublished writings. I. p. 478. Romberg: Klin. Ergebn. S. 80.	Miss F. 28 J. weibl.	Im 15. J. linksseitige Hemiplegie ohne dauernde Intellektuitätsstörung, häufige Kopfschmerzen.	Im 15. J. allmälige Abmagerung der linken Gesichtshälfte. Die Haare der betreffenden Seite wurden weiss.
2. A. I.	Stilling-Schuchart. 1840. Stilling: Ueber Spinal-Irritation. Leipzig 1840.	22 J. weibl.	Im 2. J. Keuchhusten. Im 3. J. fiel sie von dem Arme der Wärterin mit dem Kopf zu Boden, wovon als Residuum noch jetzt eine Narbe am rechten Scheitelbein unter der Kranznaht sichtbar ist.	Im 3. J. nach dem Fall entwickelte sich sehr allmälig eine Atrophie der rechten Gesichtshälfte aus.
3. A. I.	Romberg-Bergson-Schott. 1846. Romberg: Klin. Ergebnisse. 1846. S. 75.	P. S. 28 J. weibl.	Im 13. Lebens-J. Intermittens, im 16. Scarlatina mit nachfolgendem Abscess in der linken Tonsille.	Mit $16^1/_2$ J. nach Genesung vom Scharlach begann die Atrophie.
4. B. II.	Romberg-Lehmann. 1846. Romberg: Klin. Ergebnisse. 1846. S. 81.	18 J. weibl.	In der Kindheit scrophulöse Anschwellungen der Halsdrüsen, aufgetriebener Bauch und Verdauungsstörungen.	Im 16. Lb.-J. machten sich am Jochbein und Kinn links 2 kleine blasse Hautstellen bemerkbar.
5. A. I.	Pissling. 1849. Zeitschrift d. Wien. Aerzte. 1852. S. 500.	Therese W. 56 J. weibl.	In der Kindheit heftige Kopfschmerzen. Im 18. J. Apoplexie mit Lähmung der ganzen rechten Körperhälfte. Während die der Extremitäten zurückging, blieb sie an der rechten Gesichtshälfte bestehen.	Im 18. J. beginnt zugleich mit der Lähmung eine Abmagerung der rechten Gesichtshälfte.
6. A. I.	Romberg-Hueter 1851. Romberg. Klin. Wahrnehmungen. 1851. S. 84.	Otto Schwan. $9^1/_2$ J. männl.	Im 6. J. Masern.	Im 7. J. zeigte sich links am Unterkiefer ein gelber Fleck. An dieser Stelle bestand nach kurzer Zeit eine Geschwulst der Weichgebilde, welche nach einigen Wochen verschwand. Der gelbe Fleck breitete sich nun in der linken

Hemiatrophia facialis.

Ausbreitung der Atrophie.	Nebenbefund.
Linke Gesichtshälfte bedeutend magerer als die rechte. Linkes Auge liegt tief in der Orbita. Zunge, deren linke Hälfte schmäler und dünner ist, wendet sich beim Herausstrecken nach links. Haare von der Mittellinie des Kopfes an links sämmtlich weiss, rechts dunkelbraun.	Geringer Grad von Taubheit auf dem linken Ohre.
Rechtsseitige totale Atrophie, welche Haut, Fettpolster und Knochen des Gesichts, incl. Stirnbein betroffen. Die Atrophie ist besonders hochgradig im Gebiete des II. Trigeminusastes.	
Linksseitige totale Atrophie. Haut dünn und bleicher. Fettpolster geschwunden. Sämmtliche Gesichtsknochen atrophirt, ebenfalls Stirn und Scheitelbein. Augenbrauen links ausgefallen. Auge tief in der Orbita. Lider dünner, dem unteren fehlen theilweise die Cilien. Nase links hochgradig verkleinert. Ober- und Unterlippe, in ihrer linken Hälfte dünner und zarter, lassen eine offene Spalte zwischen sich. Sämmtliche Gebilde der Mundhöhle nehmen an der halbseitigen Atrophie Theil. Auch der obere Theil des Halses magerer als rechts. Haare links zum Theil ausgefallen, die noch vorhandenen dünner und weiss. Carotidenpuls links etwas schwächer. Verschiedene Furchen an Kinn und Wange und Stirn, die rechts fehlen.	
Linksseitige partielle Atrophie. Haut normal. Fettpolster zumeist geschwunden. Am Jochbein und Kinn scheint die blassere Haut mit den darunter liegenden Knochen wie verwachsen. — „Im Ganzen lässt sich ein Zurückgebliebensein der linken Gesichtshälfte hinter der rechten nicht verkennen.“	
Rechtsseitige totale Atrophie, besonders des oberen Theiles. Haut, Fettpolster, Muskeln und Knochen von der Atrophie betroffen. Auge tief in der Orbita. Zunge rechterseits dünner und schmäler. Anm. Patient starb 1850. Bei der Section fand sich ausser dem Hydrops, Hypertrophie des Herzens, Endocarditis, Bicuspidal-Insufficiens, Lungenemphysem, der rechtsseitigen Gesichts-Atrophie ein Neugebilde an der Convexität der Hirnhemisphäre.	Hypertrophie des Herzens Insuffic. der bicuspic. Kl. Lungenemphysem. Hydrops anasarca.
Linksseitige totale Atrophie. Haut dünn und welk mit verschiedenen Narben s. u. Fettpolster fehlt. Muscul. masseter atrophisch. Sämmtliche Knochen der linken Gesichtshälfte kleiner als rechts. Auge tief in der Orbita, die innere Hälfte der Augenlider dünner und ohne Cilien, ebenso der innere Theil der Augenbraue ohne Haare. Linker Nasenflügel hochgradig atrophirt. Ober- und Unterlippe in ihrer linken Hälfte dünner und zarter, lassen eine ovale Spalte zwischen sich. Linke Zungenhälfte dünner und schmäler, linke Hälfte des harten Gaumens etwas hohler als rechts. Die Alveolarfortsätze stehen nach	

Nro.	Name des Referenten. Angabe der Literatur.	Personalien des Patienten.	Frühere Krankheiten und Angabe vorhandener Actiologie der jetzigen.	Beginn der Atrophie. Stillstand.
				Gesichtshälfte und Submaxillargegend weiter aus, analoge gelbbraune Pigmentirungen traten an Ober- und Unterlippe, oberem Augenlid und Stirn und Schläfengegend auf, während sich zugleich die Atrophie zu entwickeln begann.
7. A. I.	Romberg-Hueter-Axmann. 1851. Klin. Wahrn. S. 90.	A. N. 32 J. männl.	Bis zum 7. J. öftere Erkältungen, von da bis zum 14. J. häufige Contraktionen der linken Backen- und Schläfemuskeln mit Zähneklappern, welche ohne letzteres auch heute noch bestehen.	Gleichzeitig mit jenen Krämpfen stellte sich erhöhte Sensibilität in der linken Gesichtshälfte mit beginnender Atrophie ein.
8. B. II.	Romberg-Hueter. 1851. Klin. Wahrn. S. 91.	22 J. weibl.	Verletzung am Scheitel, darnach kurz dauernde, heftige Schmerzen in der linken Scheitelgegend.	Im 18. J. bildete sich eine Depression auf der linken Stirnhälfte, welche bis zum Scheitel fortschritt. Haare fielen dort aus. Die Schmerzen wurden heftiger.
9. A. I.	Pissling. 1852. Zeitsch. d. Wien. Aerzte. 1852. S. 494.	65 J. männl. Förster.	Im 62. J. apoplect. Anfall, in Folge dessen totale Lähmung der linken Gesichtshälfte zurückblieb. Bulbus sin. wurde phthisisch. Unsägliche neuralg. Schmerzen im Gebiet des linken Trigeminus. Blasenlähmung.	Im 62. J. nach dem apoplekt. Anfalle.
10. A. II.	Moore. 1852. Case of unilateral atrophie of the face in Dublin quaterly Journal. 1852. Arch. general. 1852. S. 329.	19 J. weibl.		Im 11. J. ein dunkler Fleck am Kinn links von der Mittellinie, woselbst sich bald eine Vertiefung einstellte. Im folgenden Jahre analoge Pigmentirungen und Einsenkungen an Stirn, Wange und Unterkiefer der link. Gesichtshälfte.
11. B. I.	Adelt. 1863. Cannstatts Jahrb. 1863. IV. 180.	26 J. weibl.	Seit 2 J. Atrophie des linken Oberarms.	seit 1 Jahr.

Ausbreitung der Atrophie.	Nebenbefund.
innen; im Oberkiefer fehlt der zweite Schneidezahn, im Unterkiefer der erste Backzahn. Haare sind auf der linken Kopfhälfte spärlicher, in der linken Schläfegegend eine kahle Stelle. Gefässe deutlicher durchschimmernd. Eine scharfe, narbenartige Linie vom Scheitel bis zur Glabella annähernd in der Mittellinie, Ober- und Unterlippe etwas links von der Medianlinie durchschneidend trennt die kranke Gesichtshälfte scharf von der gesunden. Die rechte Gesichtshälfte scheint nach links hinübergerückt. Anm. Die abnormen Pigmentstellen in der Unterkiefergegend, Ober- und Unterlippe, oberen Augenlid, Stirn- und Schläfengegend sind mit Ausnahme der an Stirn und Schläfe, einige Zeit später geschwunden.	
Linksseitige totale Atrophie. Haut dünn. Fett geschwunden. Kaumuskeln von geringerem Umfange als rechts. Gesichtsknochen atrophisch. Gebilde der Mundhöhle (Zunge, Gaumen und Zäpfchen) nehmen ebenfalls an der Atrophie Theil. Die Haare der Schläfengegend sowie der Backenbart fehlen links. Unterlippe und Kinn werden durch eine tiefe Furche in einen grösseren rechten und einen kleineren linken Theil getheilt.	
Linksseitige partielle Atrophie im Gebiete des Nerv. supraorbitalis. Vom For. supraorbitale steigt längs des Verlaufes des Nerven eine breite Furche in gerader Richtung auf und endet in der linken Hälfte der Lambdanaht. Die Haut an dieser Stelle nicht verändert, doch fehlen sämmtliche Haare. Ebenso war die Augenbraue neben dem For. supraorbit. dünner.	
Linksseitige totale Atrophie, welche sich auf Haut, Fett, Muskeln, Knochen, Knorpel (der Lider, Nase und des Ohres), Zunge und Haare erstreckt. Linkes Auge phthisisch. Lagophtalmus. Motilität fast ganz aufgehoben. Gehör schwächer als rechts. Geruch, Geschmack, Gefühl etc. wie rechts.	Blasenlähmung. Beginnende Cataract auf dem rechten Auge. Heftige neuralgische Schmerzen in der linken Gesichtshälfte.
Linksseitige totale Atrophie der Haut, des Unterhautzellgewebes und der Haare. Linke Nasenhälfte ebenfalls betroffen. Am Kinn eine tiefe Einsenkung, wo die dünne Haut braunpigmentirt ist. Aehnliche Stellen an Stirn, Wange und Unterkiefer. Auf der Stirn ein Büschel weisser Haare aus den schwarzen hervorragend. Sensibilität an den atrophischen Stellen erhöht.	
Linksseitige partielle Atrophie. Stirn-, Schläfen- und Jochbeingegend atrophisch. Haut dünn und trocken, ohne Fettpolster den erheblich verkleinerten Knochen (Stirnbein und Jochbein) dicht aufliegend. Mehrere Furchen in der Umgebung des sehr prominirenden linken Stirnbeinhöckers. Haare an den atrophischen Stellen spärlicher.	Linker Oberarm atrophirt. Mehrere atrophische Stellen zwischen Wirbelsäule und linker Scapula.

Nro.	Name des Referenten. Angabe der Literatur.	Personalien des Patienten.	Frühere Krankheiten und Angabe vorhandener Aetiologie der jetzigen.	Beginn der Atrophie. Stillstand.
12. A. 1.	Hering. 1867. Archiv f. klin. Chirurg. Bd. IX. 230.	Agnes Moll aus Bornheim. 53 J. weibl.	Im 1. Lebensjahre Verbrennung der linken Gesichtshälfte und linken Schulter an einem glühenden Ofen.	Im Anschluss an die Verbrennung.
13. A. I.	Guttmann. 1867. Archiv f. Psychiatrie. Bd. I. 173. Mit Abbildg. Archiv. general. 1870. VI. 15. p. 316.	Auguste R. 18 J. weibl.	Häufige beiderseitige Zahnschmerzen.	Im 11. Lebensjahre Beginn, im 16. Stillstand.
14. B. I.	Bärwinkel. 1868. Arch. f. Heilkunde. Bd. IX. 151.	Martha N. 13 J. weibl.		Im 8. Lebensjahre Beginn, im 10. Stillstand.
15. B. II.	Rosenthal. 1868. Wien. med. Presse. 1868. Nro. 16. Rosenthal: Electro-Therapie. 1873. p. 342.	E. B. 27 J. männl.	Im 17. Lebensj. Krämpfe im rechten Bein. Geschlechtliche Ausschweifungen. Vor $1^1/_2$ J. Congestionen zum Kopf, Schwindelanfälle, Schmerzen in der rechten Stirn- und Jochbeingegend, hin und wieder Reissen in den rechten Extremitäten.	Vor 6 Wochen zeigte sich stetige Abmagerung der rechten Wange.
16. B. II.	v. Graefe. 1868. Berl. klin. Wochenschr. 1868. Nro. 11. p. 126.	männl.	Lues, cranielle und intracranielle mit Abducens- u. Trigeminus-Paralyse linkerseits.	Im Anschluss an die Lähmung ist die Atrophie in wenigen Monaten ausgebildet.
17. A. I.	Panas. 1869. Gaz.	25 J. männl.	Im 10. Lebensj. Fraktur des linken Unterkiefers.	Im Anschluss an den Unterkieferbruch schnelle

Ausbreitung der Atrophie.	Nebenbefund.
Linksseitige totale Atrophie. Eine tiefe Furche, von der Stirnfontanelle bis zur Glabella genau in der Mittellinie verlaufend, von dort nach links abweichend und 1 Zoll vom Kinn endend, trennt die kranke von der gesunden Hälfte. Haut trocken und dünn. Panniculus adiposus geschwunden. Muskeln normal. Sämmtliche Gesichtsknochen, ebenso Stirnbein und zum Theil das Scheitelbein links erheblich kleiner. Auge tief in der Orbita, Conjunctiva injicirt, Cornea stark getrübt, Lidknorpel dünner, weniger Cilien, dünnere Augenbraue. Linker Nasenflügel erheblich kleiner als der rechte. Lippen normal. Zunge links schmäler und dünner. Harter Gaumen schmäler. Alveolarfortsätze des Ober- und Unterkiefers stehen nach einwärts mit einigen noch erhaltenen Zähnen. Ohr links wie rechts. Haare an den atrophischen Stellen spärlicher und weiss, an den nicht betroffenen Stellen dicht und schwarz. Sensibilität an den atrophischen Stellen erhöht. Anm. Auf dem Stirn- und Scheitelbein ragen aus den atrophischen Partien einige inselförmige Stellen von normaler Beschaffenheit hervor.	
Linksseitige totale Atrophie. Der ganze Gesichtsschädel links (knöcherner und weicher) nach Messungen viel kleiner als rechts. Haut auffallend blass und dünn. Pannic. adipos. geschwunden. Die Muscul. buccinator, zygomatici, masseter und der Stirntheil des temporalis hochgradig atrophisch. Eine tiefe Furche steigt vom linken Mundwinkel zur Schläfengegend aufwärts. Die übrigen Gebilde, Auge, Mundhöhle, Ohr links wie rechts. Temperatur etwas herabgesetzt. Die Haut auf der linken Gesichtshälfte schilfert stark ab und schwitzt nicht.	
Atrophie an der rechten Gesichtshälfte in und unter dem Hautverzweigungsgebiete des Nervus infraorbitalis. Haut in dieser Gegend blässer und dünner. Pannic. adipos. fehlt. Jochbein und Oberkiefer unbedeutend kleiner, wie links. Die vom Oberkiefer zur Mundspalte gehenden Muskeln schmächtiger als links; der äussere Theil der rechten Oberlippe ist verdünnt, steht höher und bildet mit dem entsprechenden Theil der normalen Unterlippe eine offene Spalte. Rechter Nasenflügel zarter, ebenso das untere Augenlid, dem die Cilien fehlen. Jochbein und äusserer Theil des Stirnbeins scheinen wie eingedrückt. Sonst Alles normal, wie links.	
Rechtsseitige partielle Atrophie. Die Atrophie betrifft die Innenseite der rechten Gesichtshälfte. Tiefe Einsenkung vom inneren Ende des rechten Augenbrauenbogens an der verschmächtigten Nasenseite vorbei bis zur Oberlippe herab. Hier ist die Haut dünn und ohne Fettpolster dem Knochen aufliegend. Anm. Patient schwankt bei geschlossenen Augen.	Pollutiones nimiae. Schmerz in der Lendengegend.
Linksseitige partielle Atrophie, welche sich besonders in der Regio temporalis und masseterica durch tiefe Einsenkungen markirt. Die Haut auffällig verdünnt, das Fettpolster vollständig geschwunden. Muskeln und Knochen scheinen noch nicht betroffen.	
Linksseitige totale Atrophie des knöchernen Gesichtsschädels. Joch-	

Nro.	Name des Referenten. Angabe der Literatur.	Personalien des Patienten.	Frühere Krankheiten und Angabe vorhandener Atrophie der jetzigen.	Beginn der Atrophie. Stillstand.
	des Hôp. 1869.			Atrophie der linken Gesichtshälfte.
18. A. II.	Meyer. 1869. Berl. klin. Wochenschr. 1870. Nro. 2. p. 23.	27 J. weibl.	Vor 6 J. nach vorausgegangenen Brustkrämpfen ein epileptiformer Anfall, der sich seitdem öfters wiederholte. Vor 3 Jahren stellten sich heftige neuralgische Schmerzen im Gebiete des linken Trigeminus ein, an denen die Kranke noch zeitweise entsetzlich zu leiden hat.	Zugleich mit den neuralgisch. Schmerzen traten vor 3 Jahren Hautpigmentirungen an Stirn, Wange und Oberlippe, wie auch Weisswerden einzelner Haarpartien auf und zwar Alles linkerseits.
19. B. II.	Hitzig. 1869. Berl. klin. Wochenschr. 1870. Nro. 2. p. 25.	16 J. weibl.	Im 10. Lebensjahre Erkältung durch Zugluft, in Folge dessen heftige Schmerzen in der rechten Gesichtshälfte, die erst 1 Jahr nachher für immer verschwunden sind.	Im 11. Lebensjahre will Pat. eine Abmagerung und grössere Blässe der rechten Gesichtshälfte bemerkt haben.
20. A. II.	Lande-Bitot. 1870. Arch. general. 1870. p. 318. Virchow-Hirsch Jahrb. 1870. IV. 77.	M. 28 J. weibl.	Im 23. J. litt Patientin an Psoriasis guttata und wurde geheilt.	Im 23. J. zeigte sich links vom Kinn ein violetter Fleck, welcher mählich gelb-weiss wurde, während die Atrophie sich über die linke Gesichtshälfte verbreitete.
21. A. I.	Lande-Bitot. 1870. Lit. wie vorher.	B. L. 32 J. männl.	Kränkliches Kindesalter. Viel Gastro-Intestinal-Störungen. Im 10., 23. und 25. Lebensjhr. vorübergehende Bewustlostlosigkeit.	Im 12. Lebensjahre erschien auf der linken Wange ein gelb-weisser Fleck, der mählich grosser ward, indess unter spontanen Muskelzuckungen an der erkrankten Stelle die Atrophie über die ganze linke Gesichtshälfte zog.
22. B. II.	Seeligmüller. 1870. Berl. klin. Wochenschr. 1870. Nro. 26.	Kind von 9 Monaten.	Fractura colli scapulae et claviculae inter partum dextrae. In Folge dessen ein Jahr währende Lähmung des rechten Arms.	Während einer halbjährigen Behandlung stellte sich eine Abmagerung der rechten Gesichtshälfte ein.

Ausbreitung der Atrophie.	Nebenbefund.
bein, Ober- und Unterkiefer erheblich atrophirt. Haut dünn. Nase nach links gekehrt. Muskeln, Haare etc. normal.	
Linke Gesichtshälfte atrophisch in ihren Weichtheilen; sie ist in Folge der atrophischen, retrahirten Muskeln nach oben verzogen. Haut dünn. Fett geschwunden. Auge tief in der Orbita. Musc. temporalis hochgradig atrophisch, dem musc. baccinator entsprechend eine tiefe Einsenkung der Wange. Sämmtliche an der linken Mundseite gelegenen Muskeln atrophisch. Alle von normaler Contraktilität. Auf der Stirn links von der Mittellinie ein verwischter gelber Fleck, ein weisser, oberhalb des Jochbogens, ein anderer weisser, besonders markirter grösserer Fleck von narbenartiger Beschaffenheit auf der linken Oberlippe. Aus dem schwarzen Kopfhaare ragt links ein Bündel weisser Haare. Cilien am linken Auge ebenfalls weiss. Knochen nicht betroffen.	
Die rechte Gesichtshälfte partiell atrophisch. Am Jochbogen und unterhalb desselben liegt die dünne blasse Haut ohne Fettpolster direkt dem Knochen auf, in geringerem Grade zeigt sich die Abmagerung an der Schläfen- und Oberlippengegend, am wenigsten am Unterkiefer. Die rechte, dünnere, höher stehende Hälfte der Oberlippe bildet mit der Unterlippe eine offene Spalte. Knochenatrophie nicht nachweisbar, ebensowenig eine solche der Muskeln. Anm. Seit 1 Jahre soll die Röthe auf die früher blasse Wange zurückgekehrt und eine Volumzunahme der rechten Gesichtshälfte deutlich zu ersehen sein.	
Die linke Gesichtshälfte ist in allen Dimensionen verkleinert. Haut dünn, Fettpolster geschwunden, sämmtliche Muskeln atrophirt. Knochen intakt. Sonst Alles normal. Nur die Stelle am Kinn, von wo die Atrophie ausging, schwitzt nicht. Ausserdem hat Pat. das Gefühl, als wäre die atrophische Stelle mit Firniss überzogen.	
Die ganze linke Gesichtshälfte atrophisch. „Januskopf“. Die Atrophie beginnt genau mit der Mittellinie. Haut weiss-geblich und verdünnt, wie mit Brandnarben durchzogen. Fettpolster fehlt. Sämmtliche Gesichtsmuskeln atrophisch und retrahirt, jedoch normal kontraktil, wodurch das ganze Gesicht nach links oben verzogen erscheint. Sämmtliche Gesichtsknochen besonders Oberkiefer, incl. Stirnbein atrophisch. Auge tief in der Orbita. Lidspalte verkleinert. Nase nach links gerichtet. Beide linke Lippenhälften dünner, lassen eine offene Spalte zwischen sich. Zunge links schmäler und dünner, weicht nach links ab. Harter Gaumen links ebenfalls verkleinert. Haare fehlen an der atrophirten Wange und Schläfe völlig. Anm. Auf der linken Wange sind einzelne normale Stellen mit normaler Haut und Haarwuchs. Anm. Der Kranke hat häufig das Gefühl von Jucken und Brennen an der betroffenen Gesichtshälfte.	
Beginnende Atrophie der rechten Gesichtshälfte. Eingesunkensein und Magerkeit der rechten Wange. Rechte Lidspalte schmäler als die linke. Pupille des rechten Auges um die Hälfte kleiner als die des linken.	Die Lähmung des Arms ist durch $^1/_2$jähr. elektrische Behandlung zurückgegangen.

Nro.	Name des Referenten. Angabe der Literatur.	Personalien des Patienten.	Frühere Krankheiten und Angabe vorhandener Aetiologie der jetzigen.	Beginn der Atrophie. Stillstand.
23. A. I.	Brunner. 1871. Petersburg. med. Zeitschr. 1871. N F. II. 3. p. 251. Schmidt's Jahrb. 1872. Bd. 155. p. 23.	27 J. weibl.	Im 21. Lebensjahre epileptiforme Anfälle, die sich hin und wieder wiederholten.	Im 22. J. begann die Atrophie unter schmerzhaften Empfindungen im Rachen und Kehlkopf; öfter trat und tritt noch das Gefühl von Ersticken und Steckenbleiben des Bissens im Halse auf.
24. A. I.	Jolly. 1872. Arch. f. Psychiatrie. Bd. III. p. 711.	Eva N. 28 J. weibl.	In der Jugend an Scropheln, Drüsenabscessen und Augenentzündungen gelitten. Oefters Gesichtsrose. jetzt multiple Sclerose.	Sicherlich vor Beginn der Sclerose etwa im 18.—20. Jahre hat die Atrophie des Gesichts im Anschluss an die Gesichtsrose ihren Anfang genommen.
25. A. I.	Bärwinkel. 1872. Arch. f. klin. Med. Bd. XII. p. 607.	A. Kohl. 5 J. weibl.		Sicher nach dem 2. Lebensjahre.
26. B. II.	Seeligmüller. 1872. Berl. klin. Wochenschr. 1871. Nro. 4.	Lieutenant T. 25 J. männl.	Schussverletzung an der linken Schulter. In Folge davon war der linke Arm kurze Zeit gelähmt.	Nach der Verletzung begann die Atrophie.
27. A. I.	Emminghaus. 1873. Arch. f. klin. Med. Bd. XI. S. 98.	Gymnasiast E. Z. 18 J. männl.	Patient fiel im 14. Lebensjahre vom Turngerüst mit dem Kopf auf den Boden. $^1/_2$ Jahr später Schmerzen im rechten Bein und im Nacken. Anfälle von Kopfweh, Zuckungen in den Kaumuskeln. Ausserdem öftere Rachenaffektionen.	8 Monate nach dem Fall zeigten sich am rechten Unterkiefer 2 zehnpfenniggrosse weissliche Hautstellen, womit die Atrophie begann.
28. A. I	Emminghaus. 1873. Arch. f. klin. Med. Bd. XI. S. 103.	12 J. weibl.		Das Kind kam mit der Atrophie zur Welt.

Ausbreitung der Atrophie.	Nebenbefund.
Totale linksseitige Atrophie. „Januskopf". Das Gesicht durch die atrophischen retrahirten Muskeln nach links verzogen. Haut, Fett, Muskeln und Knochen atrophirt. Einzelne circumscripte Pigmentirungen an verschiedenen Stellen der linken Gesichtshälfte. Geringer Exophthalmus, Lidspalte erweitert, Pupille erweitert mit sehr träger Reaktion. Die linke Gesichtshälfte schwitzt nicht und ist kälter, als die rechte. Patientin klagt über Gefühl von Schmerz, Kälte und Zusammenziehung der Haut an der betroffenen Seite. Anm. Druck auf das Ganglion sympat. suprem., links schmerzhaft, rechts nicht. Puls ungleich und mässig beschleunigt.	Neuralgische Schmerzen an Hals u. Brustkorb rechterseits.
Totale rechtsseitige Gesichts-Atrophie, welche Haut, Muskeln und Knochen betrifft. „Januskopf", „ähnlich dem Fall von Guttmann."	Multiple Hirnsclerose. Tod. Section nichts Anhaltgebendes.
Totale linksseitige Gesichts-Atrophie. „Januskopf." Haut gelblich verfärbt. Fettpolster fehlt. Stirnbein, Jochbein, Oberkiefer hochgradig atrophisch. Von den Muskeln der temporalis nachweisbar atrophirt. Knorpeln der Nase, Lider und Ohren links bedeutend dünner und kleiner als rechts. Lippen links dünner und zwischen ihnen eine Spalte. Zunge und Gaumen nehmen ebenfalls an der Atrophie Theil. Haare auf der atrophirten Seite vorne fehlend. Auf der Stirn vom Orbitalrande bis zum Scheitel eine tiefe, muldenförmige, fingerbreite, gelblich-braune Furche.	
Hochgradige Abmagerung der linken Wange. Lidspalte und Pupille kleiner als rechts.	
Totale rechtsseitige Atrophie. „Januskopf". Haut blass und dünn. Fett fehlt. Muskeln, Knochen und Knorpel atrophirt. Haare spärlicher und dünner. Zähne kleiner als links. Zunge rechterseits schmäler und dünner. Auf der Stirn eine muldenförmige Impression mit narbenartiger Haut, eine kleinere ähnliche Vertiefung am Kinn. An diesen beiden Partien ist die Sensibilität gegen die gesunde Seite herabgesetzt, während sie an den übrigen atrophischen Stellen, wie in fast allen Fällen, erhöht ist. Schweiss geringer, wie links.	Das rechte Bein ist ebenfalls kürzer u. magerer als das linke und hat analog den narbigen Vertiefungen an Stirn und Kinn 2 grössere breite Narben, die herabgesetzte Sensibilität zeigen.
Totale linksseitige Atrophie. „Januskopf." Die Atrophie betrifft Haut, Fett, Muskel, Knochen, Knorpel, Gaumen und Zunge. Bulbus kleiner und tief in der Augenhöhle, Lidspalte enger, Pupille excentrisch gelegen. Cornea getrübt. Thränenabsonderung vermehrt.	Linke Oberextremität um 1 cm. kürzer als die rechte.

Nro.	Name des Referenten. Angabe der Literatur.	Personalien des Patienten.	Frühere Krankheiten und Angabe vorhandener Aetiologie der jetzigen.	Beginn der Atrophie. Stillstand.
29. B I.	Emminghaus. 1873. Arch. f. klin. Med. Bd. XII. S. 497.	24 J. männl.		
30. A. I.	Emminghaus. 1873. Arch. f. klin. Med. Bd. XII. S. 498.	Anna S. 32 J. weibl.	Im 14. Lebensjh. stürzte die Frau von einer Leiter mit der linken Gesichtsseite gegen einen eisernen Wassereimer; als Residuum ist noch jetzt eine Narbe am linken Supraorbitalrande.	Patientin will im Anfang der 20er Jahre eine geringe Volumabnahme der linken Gesichtshälfte wahrgenommen haben. Im dritten Wochenbett, etwa im 28. Lebensjahre, machte sie Diphtheritis durch mit einem Nachschub auf der linken Tonsille. Im 30. J. war die Atrophie deutlich ausgeprägt.
31.	R. Volkmann. Klin. Vorträge. Bd. I. S. 6.	1 J.	Der linke Arm war eine Zeit lang gelähmt.	Im Anschluss daran.
32. B. 1.	Tanturi. 1874. Prag. med. Vierteljahrsch. 1874. Bd. II. S. 113.	11 J. männl.		
33. A. I.	Th. Buzzard. 1874. Transact. of the clin. Soc. 1874. Schmidt's Jahrb. 1874. Bd. 164. S. 24.	25 J. weibl.	Im 6. u. 13. Lebensjh. Chorea. Das erste Mal an allen Gliedern, das zweite Mal nur rechtsseitig. Der letzten, die mehrere Monate dauerte, folgten mehrere epileptische Anfälle, die jedoch Bok und Belladonna wichen.	Nach dem 13. J.
34. A. II.	Friedenthal. 1876. Prag. med. Wochenschr. 1876. Nro. 13. Medic. chir. Rundschau. 1876. S. 647.	N. M. 14 J. weibl.	Patient war bis zum 11. J. ganz gesund. Plötzlich heftiges Kopfweh, besonders am Hinterhaupt mit Fieber, Appetitlosigkeit und Schlaflosigkeit.	Im 11. Lebensjahre kurz nach dem Auftreten der Kopfschmerzen erschien auf der rechten Wange unterhalb des Jochbeins ein kreuzer-grosser, weisser Fleck. Zugleich magerte die rechte Wange schnell ab.
35. A. I.	Courtet. 1876. Gaz. hebdom.	Henri-Louis T.	In der Kindheit epileptische Convulsionen, später	Im 15. Lebensjahre trat ein kleiner, bläulich glän-

Ausbreitung der Atrophie.	Nebenbefund.
Partielle rechtsseitige Atrophie des Oberkiefers sammt seinen Fortsätzen. Nasolabialfalte scharf wie mit einem Nagel gerissen. Ihr parallel 2 kleinere Hautfalten. Rechter Mundwinkel scharf contourirt, nach aussen unten verzogen und weniger beweglich. Barthaare der rechten Hälfte der Oberlippe spärlicher, eine linsengrosse kahle Stelle. Die rechte Nasenhälfte kleiner und nach rechts stehend. Haut an dieser Stelle straff und blässer. Sonst Alles normal.	
Die linke Gesichtshälfte im Ganzen kleiner. Sämmtliche Knochenmasse kleiner wie rechts, besonders das Jochbein atrophisch. Haut in Farbe und Consistenz wie rechts. Muskeln normal. Ebenso Fettpolster vorhanden. Nase nach links sehend. Linkes Nasenloch kleiner, Nasolabialfalte schärfer wie rechts Linker Mundwinkel nach aussen verzogen. Schädel-Umfang links kleiner als rechts.	
Halbseitige Gesichtsatrophie, welche Seite ist nicht angegeben.	
Rechtsseitige partielle Atrophie. Ungefähr der rechten Sutura coronalis entsprechend ein fingerbreiter Haardefekt, woselbst die Haut atrophirt und der Knochen rinnenartig ausgehöhlt ist. In Zeit von einem Jahr bildeten sich hienach ähnliche umschriebene Hautatrophien an Stirn, Augenlidern, Nase und Wange der rechten Gesichtshälfte, jedoch ohne merkliche Veränderung der unterliegenden Gewebe Die atrophischen Stellen auf der Wange sind braun pigmentirt. Die erkrankte Gesichtshälfte ist nicht kleiner als die gesunde. Sensibilität an den atrophischen Stellen herabgesetzt.	
Rechtsseitige totale Atrophie; welche Haut, Fettpolster, Muskeln, Knochen und Zunge betroffen hat. Auge tief in der Orbita. Sonst Alles normal.	
Rechtsseitige totale Atrophie der Weichtheile. Das Gesicht ist nach rechts verzogen. Haut blass und welk, stellenweise braun pigmentirt und eingesunken. Fett geschwunden. Muskeln atrophisch. Auge tief in der Orbita. Pupille weiter wie links. Rechte Nasen- und Lippenhälfte ebenfalls atrophisch. Kopfhaare rechts heller und spärlicher. Temperatur rechts herabgesetzt. Sonst Alles (Knochen, Ohren, Gebilde der Mundhöhle etc.) normal.	
Rechtsseitige totale Atrophie. „Januskopf“. Haut dünn, welk und dunkelgelb pigmentirt. Fettpolster fehlt.	

Nro.	Name des Referenten. Angabe der Literatur.	Personalien des Patienten.	Frühere Krankheiten und Angabe vorhandener Aetiologie der jetzigen.	Beginn der Atrophie. Stillstand.
	1876. Nro. 13. Schmidt's Jahrb. 1877. Bd. 174. S. 26.	22 J. männl. Soldat.	neuralgische Zahnschmerzen und chronische Bleiintoxikation.	zender Fleck an der rechten Kinnhälfte auf, woselbst die Barthaare ausfielen. Im 16. Lebensjahre hatte sich der Fleck über die ganze rechte Gesichtshälfte ausgebreitet. Zugleich heftige neuralgische Schmerzen und Abmagerung rechterseits und fibrilläre Muskelzuckungen in der Kaumuskulatur. Im 17. J. war die Atrophie ausgebildet.
36. A. II.	Bannister. 1877. Schmidt's Jahrb. 1877. Bd. 175. S. 134.	22 J. männl. Buchdrucker.	Seit 4 J. links Zahn- und Stirnkopfschmerzen.	Seit 2 J. hört links im Gesicht die Schweissecretion auf. Zugleich Abmagerung derselben Gesichtshälfte.
37. A. I.	Bannister. 1877. Schmidt's Jahrb. 1877. Bd. 175. S. 134.	42 J. männl. Kaufmann.	Patient ist nervös. Im 30. Lebensjahre vom Wagen gestürzt und eine Kopfwunde am linken Stirnbein erhalten, in Folge dessen Monate lange Delirien und später heftige Kopfschmerzen.	Wahrscheinlich im Anschluss daran die Atrophie.
38. A. I.	Anjel. 1877. Berl. klin. Wochensch. 1877. S. 129.	Frau S. 33 J. weibl.	Bis zum 22. J. (Verheiratung) Chlorose und Dysmenorrhoe. Oeftere Magen- und Bronchialkatarrhe. Im 29. Jahr Fall auf den Hinterkopf. 8 Tage nach dem Fall ein convulsivischer Anfall mit Bewusstlosigkeit. Heftige Kopfschmerzen im Hinterkopf seitdem.	Im 29. J., etwa 6 Monate nach dem Fall grössere Empfindlichkeit in der linken Gesichtshälfte gegen Zugluft. Zuckungen in den linken Wangenmuskeln und ein Kribeln dortselbst, das von einem wollüstigen Gefühl begleitet. Kurz darauf auf der linken Wange 2 schmutzig-weisse Flecken, welche in einen verschmolzen und an deren Stelle enstand eine breite narbenartige Vertiefung.
39. A. I.	Seeligmüller. 1878. Schmidt's Jahrb. 1878. Bd. 180. S. 23.	10 J. männl.		Etwa im 8. J.

Ausbreitung der Atrophie.	Nebenbefund.
Muskeln und Gesichtsknochen hochgradig atrophirt. Auge tief in der Orbita. Knorpel der Nase und Lider ebenfalls kleiner wie links.	
Linksseitige (beginnende) Atrophie. Haut dünn und straff gespannt. Linke Seite weniger voll. Muskeln und Knochen scheinbar noch nicht betroffen. Auge tief in der des Fettes beraubten Orbita. Barthaar links grau melirt und defekt, rechts schwarz und voll. Temperatur links niedriger. Geschmack auf dem hinteren Drittel der linken Zungenhälfte aufgehoben. Haut links trocken, nicht schwitzend, rechts bei der Arbeit stark schwitzend.	
Linksseitige totale Atrophie, welche Haut, Fett, Muskeln und Knochen betrifft. Farbe wie rechts. Barthaar weniger entwickelt. Schweisssecretion links herabgesetzt. Geschmack, Gehör, Sensibilität links herabgesetzt.	
Linksseitige totale Atrophie. Das Gesicht nach links verzogen. Haut dünn und trocken. Fett geschwunden. Zunge links dünner und schmäler. Zähne und Gaumen normal. Linkes Auge tief in der Orbita, dessen Pupille erweitert mit normaler Reaktion. Augenbraue links spärlicher und mit einzelnen weissen Haaren. Ober- und Unterlippe in ihrer linken Hälfte atrophirt. Auf der linken Wange eine tiefe narbenartige Einsenkung über der Carotis. Es fliesst fortwährend Speichel aus dem Munde. Die Kaubewegung auf der linken Seite beschwerlicher. Druck-, Raum- und Temperatur-Sinn links erhöht. Druck auf das linke Gangl. sympat. suprem. empfindlich, rechts nicht.	
Linksseitige Atrophie, welche Zunge, Muskeln, Knochen, Ohrmuschel, Haut und Fett betrifft. Art. maxill. extern. links enger wie rechts. Lidspalte und Pupille links weiter wie rechts. Anm. Die Mutterschwester des Knaben leidet ebenfalls an einer partiellen Abmagerung der rechten Gesichtshälfte seit Geburt	

Nro.	Name des Referenten. Angabe der Literatur.	Personalien des Patienten.	Frühere Krankheiten und Angabe vorhandener Aetiologie der jetzigen.	Beginn der Atrophie. Stillstand.
40. A. II.	Hallager. 1878. Virchow-Hirsch Jahrb. 1878. II. 120.	38 J. männl.	Im 35. J. Knoten in beiden Wangen (vom Arzte als Erythema nodosum bezeichnet), welche nach 2 J. wieder auftraten. Zwischendurch Kopfschmerzen und Schwindelanfälle.	Im Anschluss daran hochgradige Abmagerung der linken Gesichtshälfte.
41. A. I.	Berger 1878. Arch. f. klin. Med. Bd. 22. S. 432	8 J. männl.	Im 2. Lebensjahre fiel der Knabe mit der rechten Wange auf ein aufrecht stehendes Brett.	Im Anschluss daran.
42. A. I.	Wilczek. 1879. Ueber einseitige fortschreitende Gesichtsatrophie. Dissert. Greifswald. 1879.	Hermine Streming aus Boren in Pommern. 7 J. weibl.	Im 6. J. nach Ausbildung der Atrophie Varicellen.	Im 5. Lebensjahre begannen Patientin ohne nachweisbare Ursache die Haare der linken Gesichtshälfte zu schwinden. Zugleich begann die Atrophie und hatte im 1. J. ihre Vollendung erreicht.
43. A. I.	v. Ziemssen-Wette 1880. Ein neuer Fall von Hemiatrophia facialis. Dissert. München 1880.	Ferdinande Guttmann aus Pappenheim. 12 J. weibl.	Im 7. Jahre Lungenentzündung und Masern.	Im 7. Jahre Beginn der Atrophie.

Ausbreitung der Atrophie.	Nebenbefund.
Linksseitige Atrophia partialis. Linke Gesichtshälfte hochgradig abgemagert, besonders in der Stirn- und Wangen-Gegend. Tiefe Einsenkungen an Schläfe und Wange. Nase steht schief nach rechts. Lidspalte links kleiner. Haare links bleicher und spärlicher. Knochen scheinen nicht betroffen. Anm. Seit 2 Monaten hat sich auch eine Abmagerung der rechten Wange geltend gemacht.	
Rechtsseitige totale Atrophie, welche Haut, Fett, Gesichtsknochen, Nasen- und Lidknorpel, Zungenhälfte, Haare der Braue und Cilien auf der rechten Gesichtshälfte betrifft. An der Stelle des Trauma eine bräunliche Verfärbung, welche als $2^1/_2$ cm. breiter Streifen zur Schläfe hinauf zieht; ähnliche Pigmentstellen an Oberlippe und Kinn. Muskeln mit Ausnahme des Orbic. oris normal. Der Haarwirbel auffallend nach rechts verschoben.	
Linksseitige totale Atrophie, welche Haut, Fett, Muskeln, Knorpel und Knochen betrifft. Gebilde der Mundhöhle normal. Haare auf der linken Kopfhälfte zum Theil geschwunden. Auf der Haut an Stirn und Unterkiefer mehrere braune Pigmentirungen. Auge etwas prominirend, Lidspalte erweitert.	
Rechtsseitige totale Atrophie, welche Haut, Fett, Muskeln, Knorpel und Knochen betrifft. Lidspalte rechts kleiner. Enophtalmus. Lippen in ihrer rechten Hälfte schmäler und dünner. Zunge, Zähne und Haare normal. Bisweilen treten Zuckungen in den Kaumuskeln auf.	

die linke, 15 mal die rechte Gesichtshälfte betroffen. (Nro. 31 unbestimmt.) Demnach fallen 65 % auf die Erkrankung der linken Gesichtshälfte 35 % auf die der rechten.

In 14 Fällen waren besonders characteristische tiefere, narbenartige Einsenkungen der Haut zuweilen mit entsprechenden Vertiefungen des Knochens vorhanden. (Nro. 3. 6. 7. 8. 10. 11. 12. 13. 14. 15. 18. 25. 27. 32.)

11 Fälle zeichnen sich dadurch aus, dass die betroffene Gesichtshälfte eine auffallend blasse, bisweilen ins gelbliche spielende Farbe zeigt. (Nro. 3. 4. 13. 14. 19. 21. 25. 27. 29. 34. 35.)

Bei 9 Fällen zeigen sich abnorme Pigmentirungen einzelner Hautstellen (meist zugleich mit Vertiefungen) bald von weisser, bald gelber bis brauner, einmal violetter Färbung. (Nro. 4. 6. 10. 18. 20. 21. 23. 41. 42.)

Die Muskeln nehmen, wenn man sich überall auf die Angaben verlassen darf, durch Volumsabnahme in 27 Fällen an der Atrophie Theil Doch war überall bei ihnen normale Funktionskraft vorhanden. Nur bei Nro 5 und 9 war die Motilität ganz aufgehoben, bei Nro. 23 und 29 war ihre Contractilität herabgesetzt.

Sinnes- und Drüsen-Functionen waren mit Ausnahme folgender Modificationen bei allen Fällen unbeeinträchtigt.

Sensibilität zeigte sich in fast allen Fällen an den atrophischen Partien erhöht, was wohl seine Erklärung in der dünneren Haut und dem Fehlen des Paniculus adiposus findet. Nur in Nro. 37 war sie auf der ganzen atrophischen Gesichtshälfte herabgesetzt, und in Nro. 27 und 32 an circumscripten Stellen. Für die beiden letzteren Fälle liesse sich vielleicht in der lederartig geschrumpften und vielleicht auch verdickten Haut der Grund der verminderten Sensibilität suchen.

Subjective Gefühlsveränderungen an den erkrankten Stellen sind angeführt bei Nro. 20. 21. 23.

Ueber gleichzeitige neuralgische Schmerzen s. u.

Gehör war herabgesetzt bei Nro. 1. 9. und 37.

Geschmack war aufgehoben bei Nro. 36 auf dem hinteren Drittel, bei Nro. 37 auf der ganzen erkrankten Zungenhälfte.

Secretion der Talgdrüsen scheint in den meisten Fällen herabgesetzt zu sein, was sich aus der auffallenden Trockenheit der Haut schliessen lässt.

Die Schweisssecretion ist aufgehoben oder herabgesetzt in 6 Fällen. (Nro. 13. 20. 23. 27. 36. 37.)

Speichelsecretion war in Nro. 38 erheblich vermehrt.

Die Blutgefässe weisen keinen Unterschied von denen der gesunden Seite auf. In Nro. 3 war der Carotidenpuls an der erkrankten Seite schwächer, in Nro. 39 die Maxillaris externa enger.

Temperatur-Erniedrigung fand sich in 4 Fällen (Nro. 13. 23. 34. 36.)

Als Complicationen sind folgende zu erwähnen:

In Nro. 11 war der Oberarm, in 27 das Bein, in 28 die ganze obere Extremität derselben Seite mit von der Atrophie betroffen.

In Nro. 22 und 26 sind Lidspalte und Pupille der erkrankten Gesichtsseite verengert und wird dafür als Grund eine Lähmung des Sympathicus angegeben.

In Nro. 23. 34. 38. 39. sind Lidspalte und Pupille auf derselben Seite der Atrophie erweitert und letztere von träger Reaktion, wofür der Grund in einem entzündlichen Zustand des Sympathicus liegen soll.

Als Curiosa weisen die Fälle Nro. 12. und 21. an der sonst ganz atrophirten Gesichtshälfte einzelne circumscripte Hautpartien von normaler Beschaffenheit auf.

Was die Zeit der Entstehung der Atrophie angeht, so fällt diese bei den meisten Fällen in die ersten beiden Decennien doch kamen sie auch noch nach dem 30. Lebensjahre und einmal sogar im 62. Lebensjahre zur Entwickelung.

Es fällt von 43 Fällen die Zeit des Beginnes der Krankheit

	inter partum bei	1	Fall (Nro. 28).
in die Zeit vom 1—5.	Lebenjahr „	7	Fällen
5—10.	Lebensjahr „	10	„
10—15.	„ „	7	„
15—20.	„ „	5	„
20—25.	„ „	6	„
30—35.	„ „	3	„
in das 62.	Lebensjahr „	1	Fall (Nro. 9).

Wie lange die Krankheit bis zu ihrem Stillstand fortschreitet, lässt sich nicht genau bestimmen. Im Allgemeinen darf man dafür 2—4 Jahre annehmen.

In 10 Fällen begann die Atrophie mit abnormen Pigmentirungen an circumscripten Hautstellen, welche sich gewöhnlich verdünnten und einsanken. Und von hier aus breitete sich denn gewöhnlich die Atrophie auf andere Theile der Gesichtshälfte aus. Die abnormen Pigmentirungen blieben entweder bestehen oder verschwanden nach und nach. (Nro. 4. 6. 10. 18. 20. 21. 27. 34. 35. 38.)

Am wenigsten dürfte uns endlich die Antwort auf die Frage nach den verwerthbaren aetiologischen Momenten befriedigen. In vielen (16) Fällen gehen dem Sichtbarwerden der Atrophie der Gesichtshälfte neuralgische Schmerzen im Verbreitungsgebiete des Trigeminus besonders des 2. Astes voraus, die auch bei vielen noch nach Entstehung des Leidens bestehen bleiben. Diese treten bald im Anschluss an ein Trauma, bald von selbst, hier nach einer Erkältung, dort nach apoplektischen oder epileptischen Anfällen, in einigen Fällen mit spontanen Zuckungen in den Kaumuskeln auf, in andern Fällen fehlen sie ganz. Uebrigens will ich bemerken, dass die neuralgischen Schmerzen zuweilen auch am Hinterhaupt an Stelle des Trauma sassen. Ob diese neuralgischen Schmerzen primär oder durch das Hauptleiden selbst bedingt sind, vermag ich nicht zu unterscheiden. Ich begnüge mich auch hier mit den Thatsachen, die kurz folgende sind.

Von den aetiologischen Momenten, die bei 43 Fällen 32 mal angeführt sind, fallen auf

Trauma	7 Fälle	Nro. 2. 8. 27. 30. 37. 38. 41.
Fractura mandibulae derselben Seite	1 „	„ 17.
Apoplexie	3 „	„ 1. 5. 9.
Epilepsie	2 „	„ 18. 28.
Erkältung	2 „	„ 7. 19.
Verbrennung	1 „	„ 12.
Psoriasis guttata	1 „	„ 20.
Erythema nodosum (?)	1 „	„ 40.
Masern	2 „	„ 6. 43.
Scharlach	1 „	„ 3.
Erysipelas	1 „	„ 24.
Diphtherie	1 „	„ 20.
Bleiintoxication	1 „	„ 35.
Lues	1 Fall	Nro. 16.
Chorea	1 „	„ 33.
Sympathicusaffection	6 „	„ 22. 23. 26. 34. 38. 39.

Von neuralgischen Zahn- oder Kopfschmerzen waren 16 Fälle begleitet. (Nro. 1. 5. 8. 9. 13. 15. 18. 19. 21. 23. 27. 34. 35. 37. 38. 39.)




Verlag

der

M. RIEGER'schen Universitäts-Buchhandlung (Gustav Himmer) in München.

Annalen der städt. allgem. Krankenhäuser zu München. Im Verein mit den Aerzten dieser Anstalten herausgegeben von Prof. Dr. **Hugo v. Ziemssen.**
I. Band, mit 26 Holzschnitten und 9 Tafeln. 1878. ℳ 20. —.
II. Band, mit 21 Holzschnitten und 9 Tafeln. 1881. ℳ 30. —.

Böck, Dr. H. von, Untersuchungen üb. die Zersetzung des Eiweisses im Thierkörper unter dem Einflusse von Morphium, Chinin und arseniger Säure. ℳ 1. 20.

Erismann, Dr. Friedr., Gesundheitslehre für Gebildete aller Stände. Herausgegeben auf Veranlassung des königl. bayer. Obermedizinal-Ausschusses, unter besonderer Mitwirkung von Geheimrath Dr. **von Pettenkofer.** 2. vermehrte und verbesserte Auflage, besorgt von Dr. **Ad. Schuster.** Mit Empfehlungen hoher Ministerien von Preussen, Oesterreich, Bayern, Sachsen, Württemberg und Baden. 1879. ℳ 3. —.

— — Die Desinfektionsarbeiten auf dem Kriegsschauplatze der europäischen Türkei während des russisch-türkischen Feldzuges 1877/78. 1879. ℳ 5. —.

Halm, Dr. A., Beiträge zur Lehre von der Fettembolie. Aus dem patholog. Institute in München. Mit 8 photogr. Abbildungen. 1876. ℳ 2. —.

Hartig, Dr. R., Die Unterscheidungsmerkmale der wichtigeren in Deutschland wachsenden Hölzer. (Specielle Xylotomie). 1879. ℳ —. 80.

Hecker, Dr. K. von, Beobachtungen und Untersuchungen aus der Gebäranstalt zu München, von 1859—1879. 12 Bogen mit 4 Tafeln. 1881. ℳ 8. —.

Instruktion für das Verfahren der Aerzte im Königreich Bayern bei den gerichtlichen Untersuchungen menschlicher Leichen. Amtliche Ausgabe. 1881. cartonnirt. ℳ 1. —.

Königs, Dr. Wilh., Studien über die Alkaloïde. 1880. ℳ 2. —.

Nussbaum, Dr. J. N. Ritter von, Anleitung zur antiseptischen Wundbehandlung. Taschen-Format. 1881. cartonnirt. ℳ —. 40.

Schematismus der Civil- und Militärärzte, der medicinischen Behörden und Unterrichts-Anstalten im Königreich Bayern. Herausgegeben nach den zur Verfügung gestellten amtlichen Quellen. IV. Jahrgang. 1881. ℳ 1. —.

Soyka, Dr. J., Hygienische Tagesfragen. I. Kritik der gegen die Schwemmcanalisation erhobenen Einwände. 1880. ℳ 2. —.

Tymowski, Dr. J. von, Zur physiologischen und therapeutischen Bedeutung des Kumys, mit Rücksicht auf Milch- und Molkenkuren. 1877. ℳ 1. —.

Varrentrapp, Dr. G., Offener Brief an Herrn Bürgermeister Dr. Erhardt, betreffend Dr. L. Winterhalter's Schrift: „Zur Kanalisation von München." 1880. ℳ —. 50.

Voit, Dr. C. von, Physiologisch-chemische Untersuchungen. 1. Heft. ℳ 1. 50.
— — Ueber die Entwicklung der Erkenntniss. Rectoratsrede. 1879. ℳ 1. —.

Lager-Katalog Nr. 4. 5. „Medizin und Naturwissenschaften." Herausgegeben von der M. Rieger'schen Universitäts-Buchhandlung (Gustav Himmer) in München 4. Aufl. 1880. Wird auf Verlangen gratis und franco zugesandt.

J. P. HIMMER'SCHE BUCHDRUCKEREI, AUGSBURG.